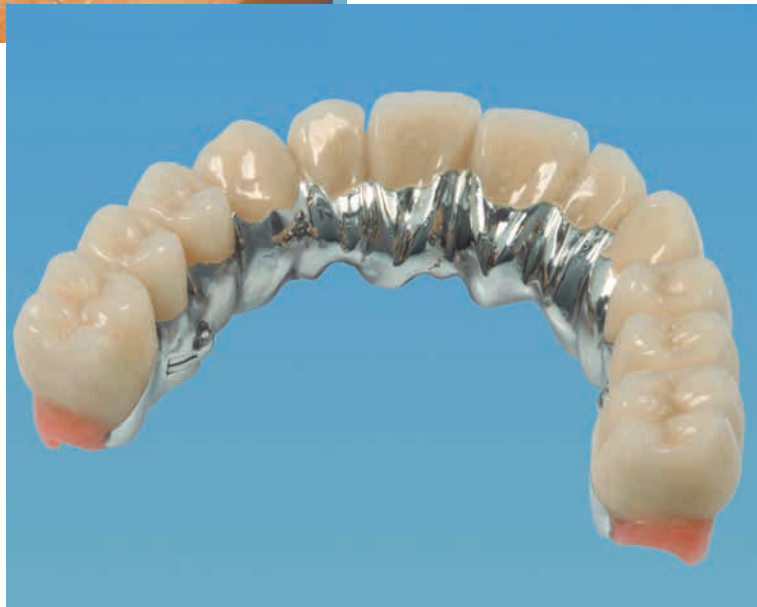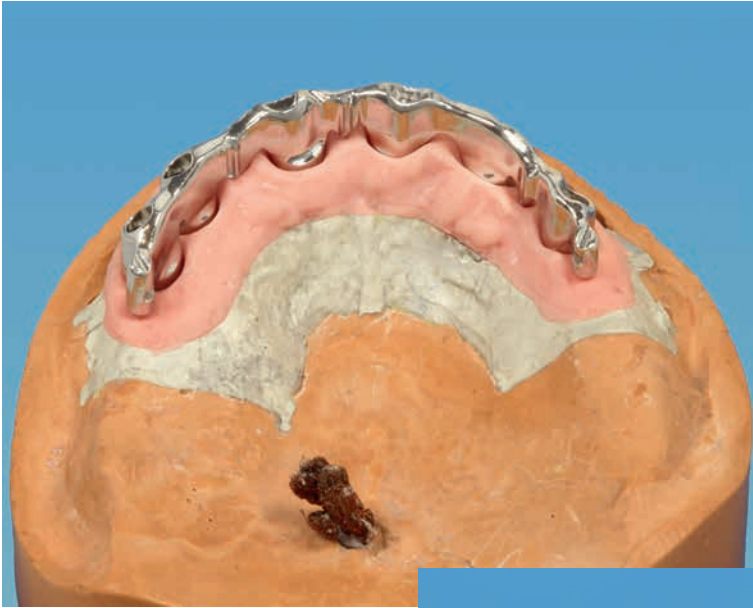

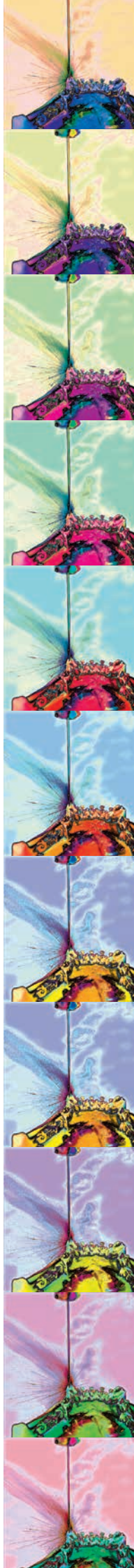
# Зубной протез на имплантатах с пассив фит по методу САЕ-искровой эрозии

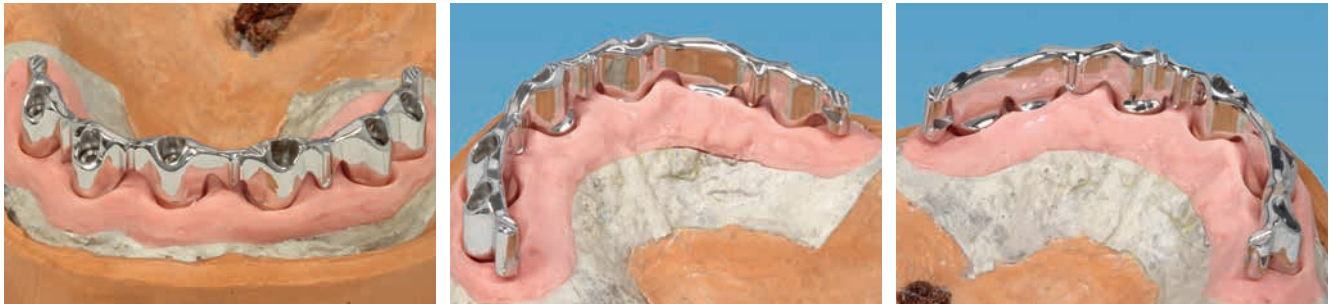

Случай 17и  
Мостовидный зубной протез, фиксирующийся на дуговой мезоструктуре



Свинченная на 6-ти имплантатах системы Frialit-балочная мезоструктура с пассив фит за счет САЕ- искровой эрозии для установки и фиксации зубного протеза посредством фрикционных штифтов и 2-х ригелей

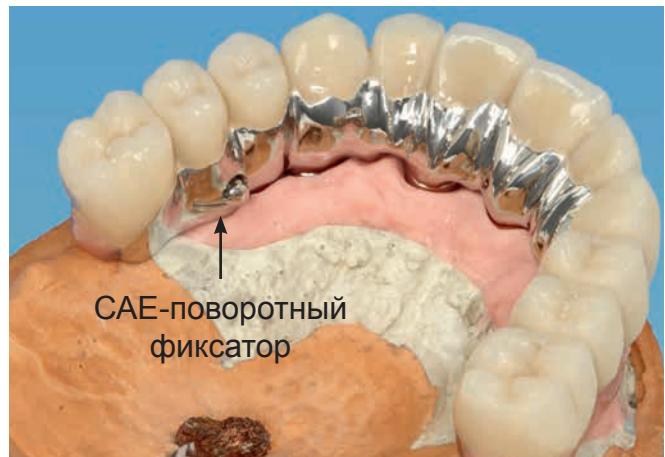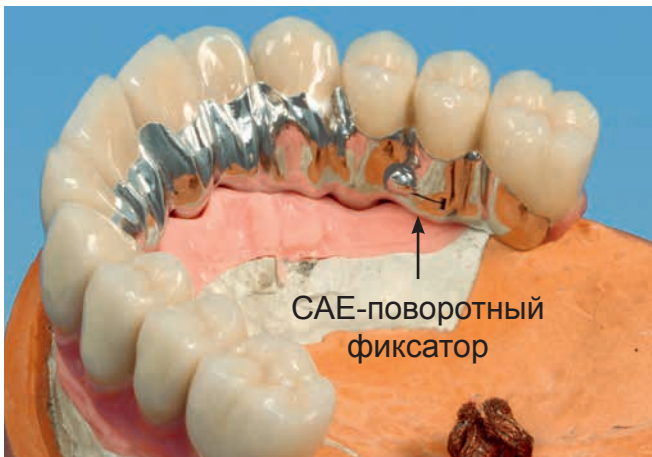
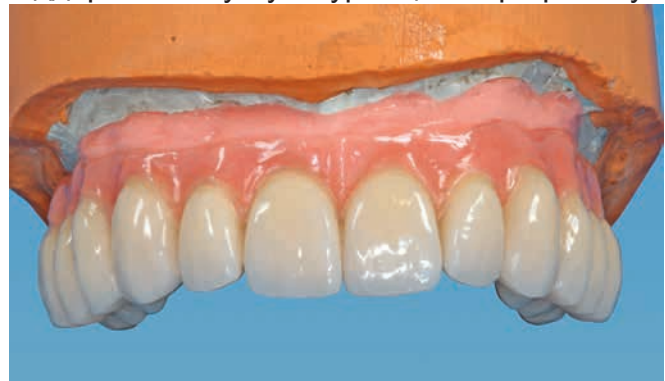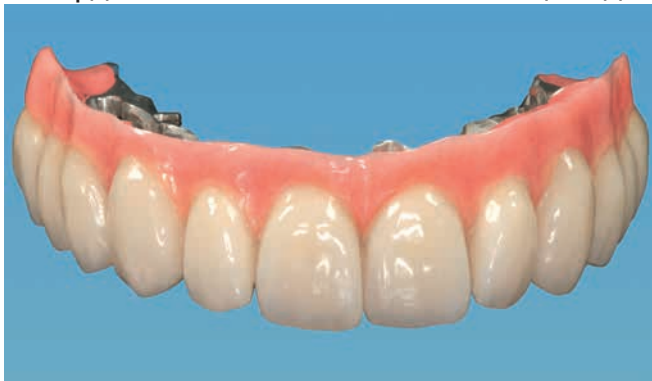Исполнение  
ДЕЛЮКС



Изящное мостовидное и естественное исполнение данного зубного протеза на имплантатах, способствует высокому комфорту ношения для пациента.

Зубной протез изготовлен полностью из CoCrMo без пайки – биосовместимый – облицованный пластмассой.

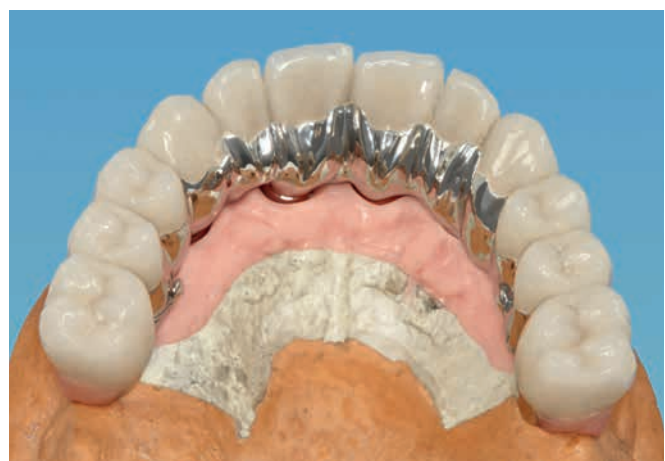Интердентальная пластмассовая защита для поддержания мускулатуры щёк и профиля губ.



Биосовместимые зубные протезы  
Натурально. Эстетично!



Зафиксированный  
на дуге мост

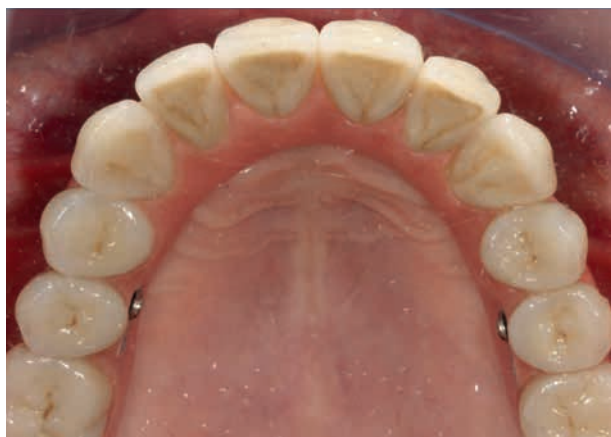

# Зубной протез на имплантатах с пассив фит посредством САЕ-искровой эрозии



## Случай 18и

Мостовидный зубной протез зафиксированный на балочной структуре. Естественная эстетика с полнокерамическими единичными коронками и десневой защитой для поддержания губ и щёк



Зубной протез, зафиксированный на дуге

# Дуговая мезо- и супраструктура на 7-ми имплантатах системы Nobel Biocare в верхней челюсти

Исполнение  
ДЕЛЮКС ПЛЮС

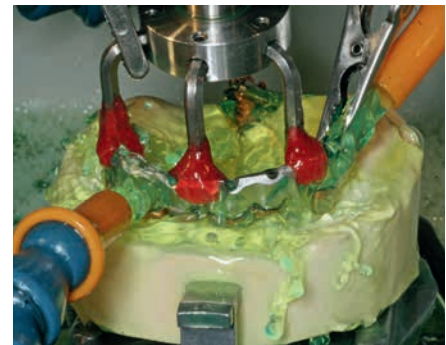
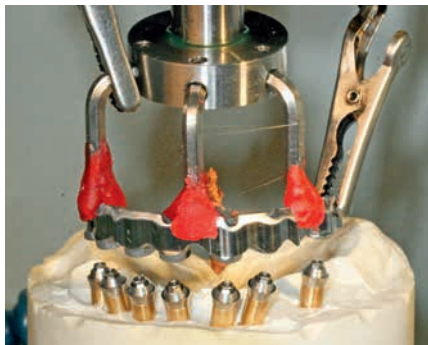Естественное мостовидное исполнение с полнокерамическими единичными коронками.

Желанием 59-летней пациентки было несъемное обеспечение беззубой верхней челюсти. Из-за атрофии верхней челюсти, обеспечение цементированным или свинченным мостом было исключено.

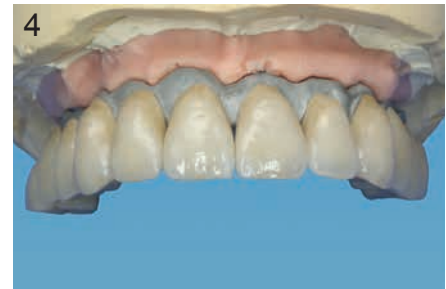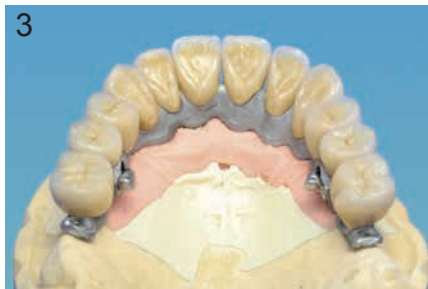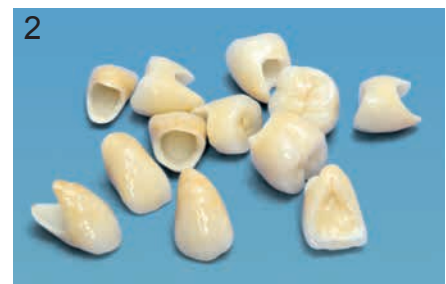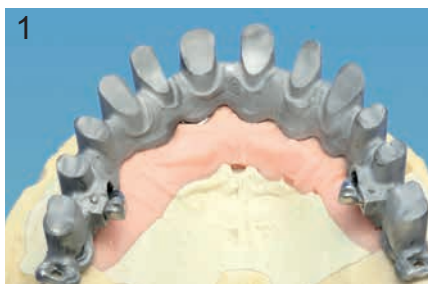Для удовлетворения желания пациентки на естественную интердентальную эстетику для поддержания мускулатуры щёк и профиля губ, был изготовлен мост, прочно зафиксированный на ненапряженной дуговой структуре, посредством двух ригелей.

Только для чистки зубной протез легко удаляется изо рта.

За счет этого возможно соблюдение очень хорошей гигиены.

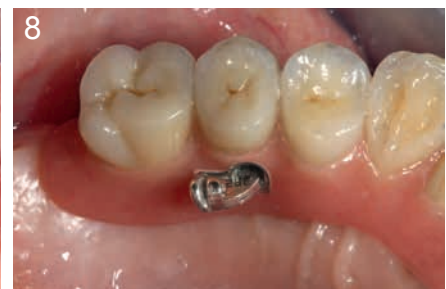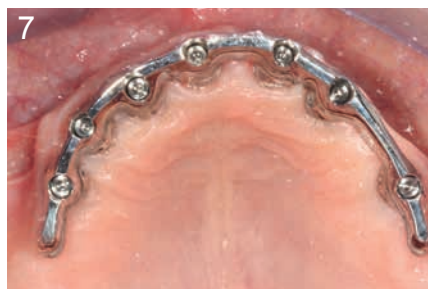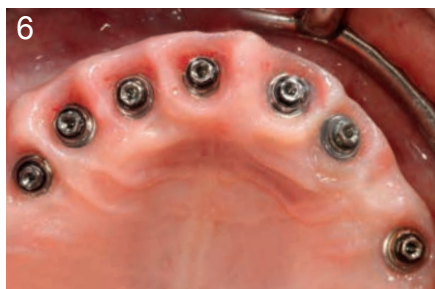


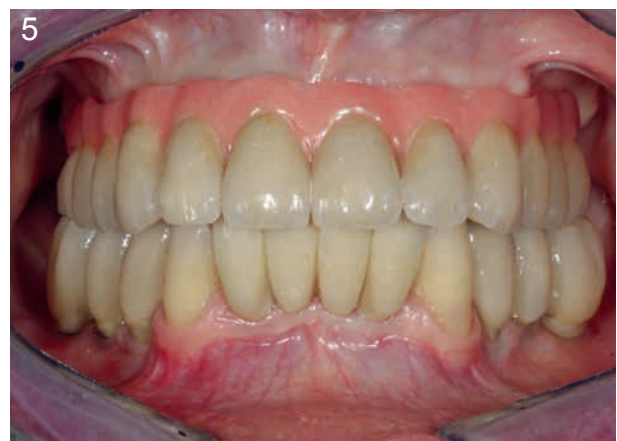Пассив фит посредством САЕ-искровой эрозии

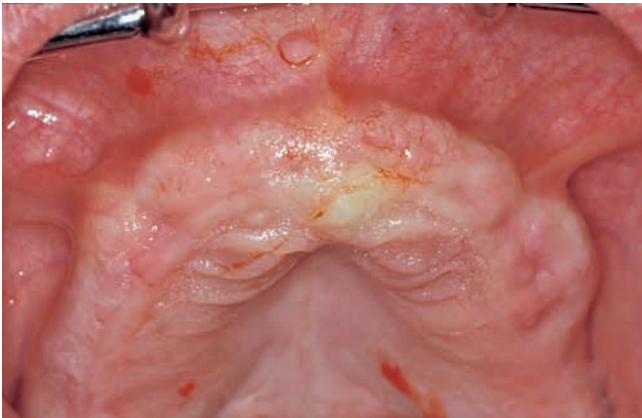


## Пояснения к снимкам:

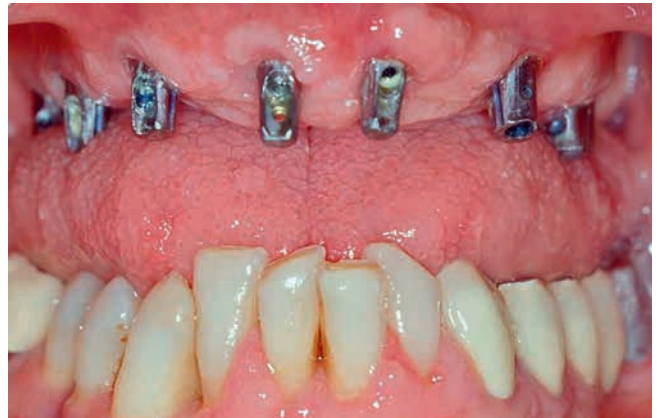1. Мезоструктура для установки керамических коронок
2. Керамические коронки с циркониевой основой
3. + 4. Керамические коронки приклеенные на мезоструктуру
5. Розовая защитная кромка для поддержания щёк и губ
6. 7 имплантатов – система Nobel Biocare
7. Дуговая мезоструктура с пассив фит
8. Открытый фиксатор



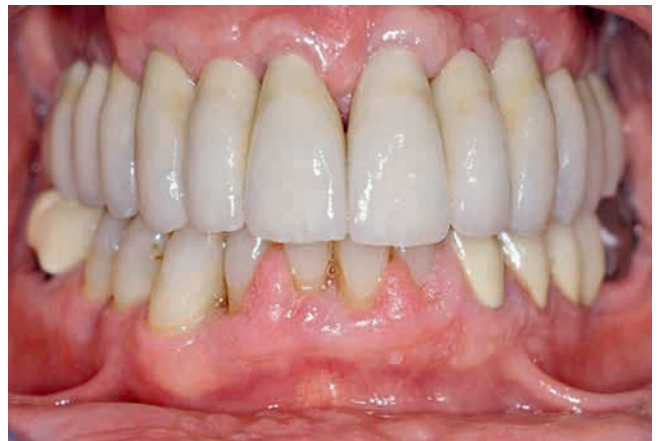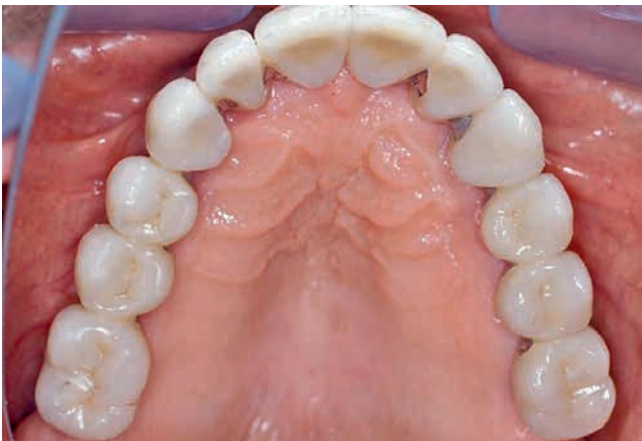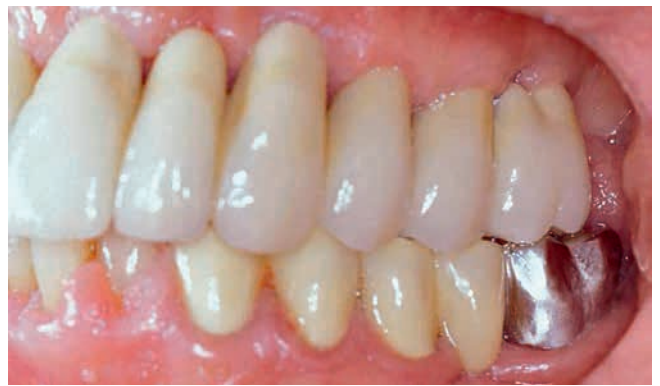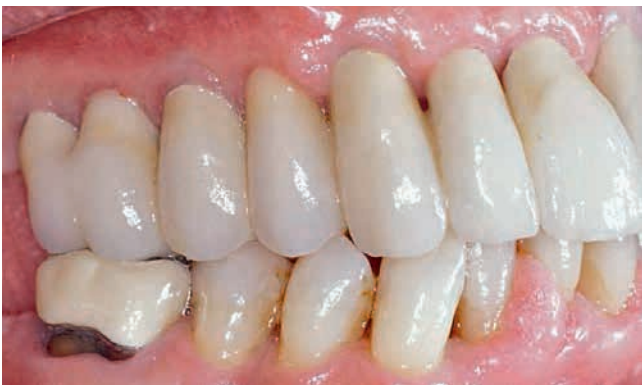# Искровая эрозия САЕ Зубной протез на имплантатах с ненапряжённой посадкой – пассив фит



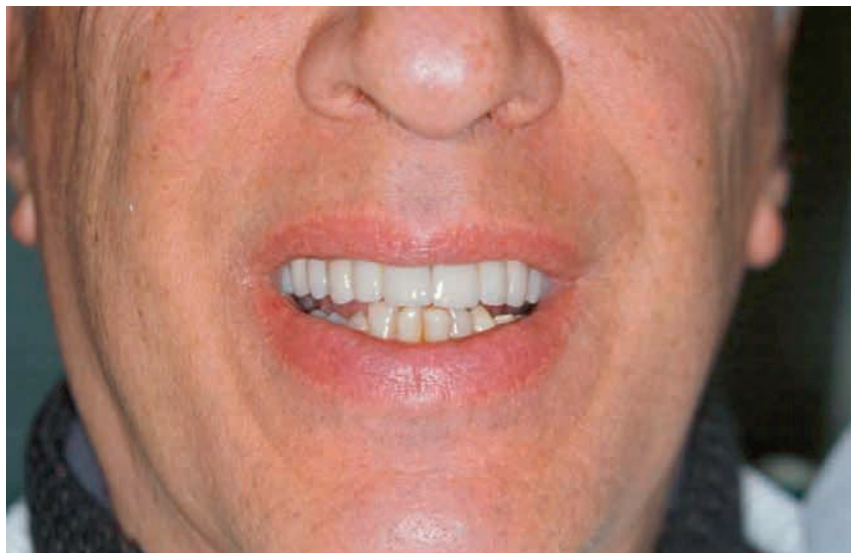До имплантации



Вживлённые имплантаты



Керамически облицованный мост из CoCrMo с пассивной посадкой



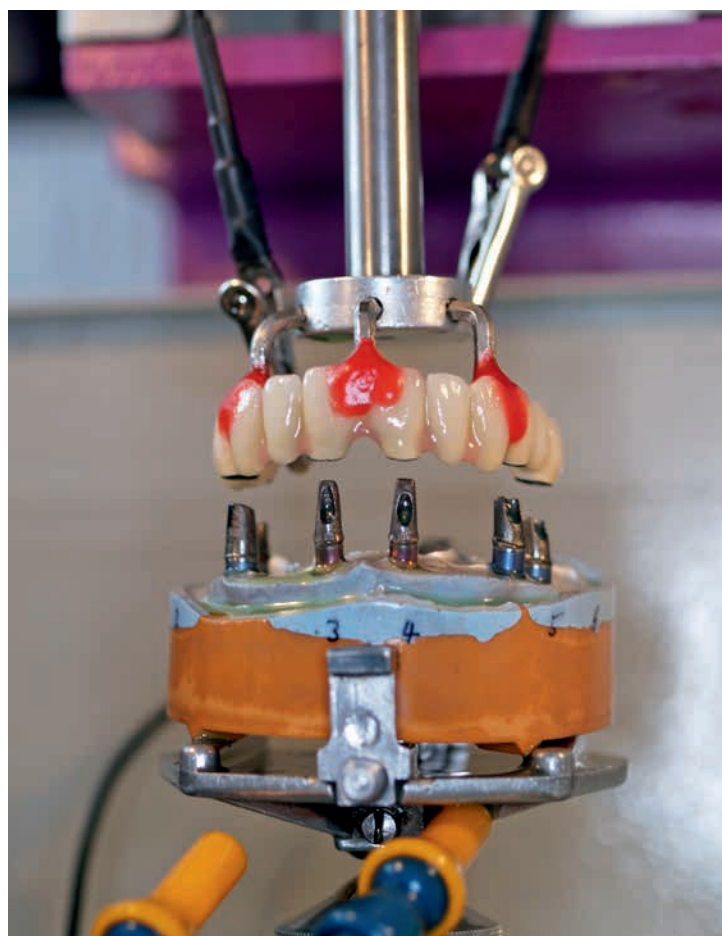
Клинические снимки:  
ПД Др. мед. дент. Герман Гомез  
Университетская клиника г. Тюбинген  
Центр зубной, лицевой и  
челюстной стоматологии  
Поликлиника стоматологического  
протезирования  
Проф. др. мед. дент. Х. Вебер

## Цементированный мост в верхней челюсти из CoCrMo, керамически облицованный, на индивидуализированных титановых абатментах системы Frialit-Xive®

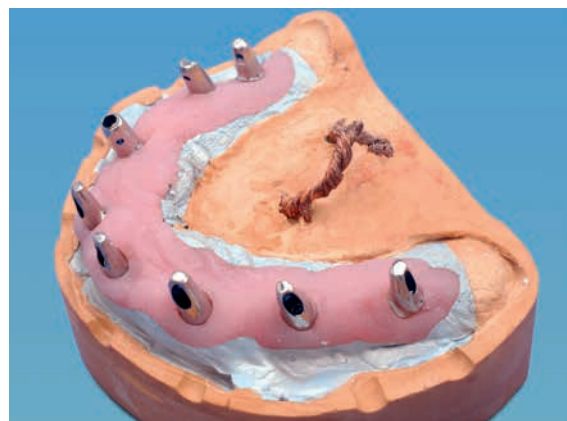Ненапряженная прецизионная посадка супраструктуры на вживлённых имплантатах была достигнута за счет междисциплинарного сотрудничества стоматологов и зубных техников.

Предпосылками для этого являются:

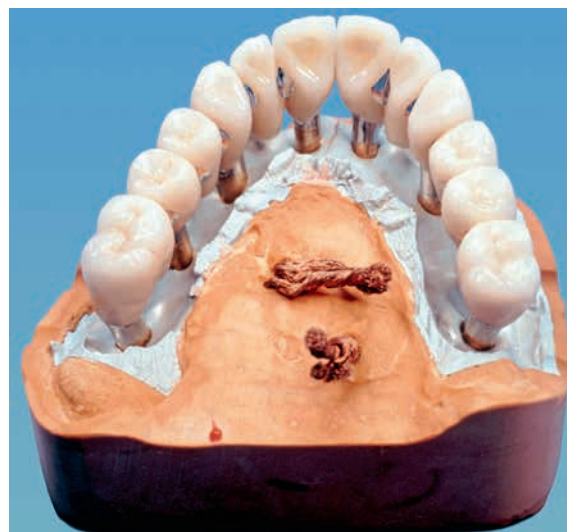
1. Контроль позиции модельных имплантатов по отношению к аналоговой позиции имплантатов (Контроль позиции абатментов)
2. Изготовление модели постоянной формы
3. Пассивация супраструктур методом искровой эрозии (техника САЕ-Секотек)



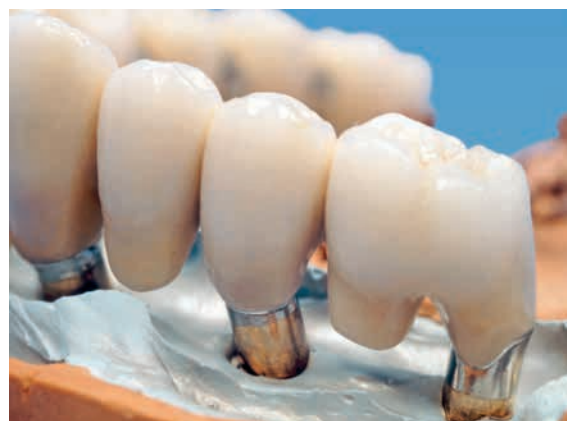Пассивация посредством искровой эрозии в искроэрозивной машине



Эстетические опоры системы Xive®  
Фирма Dentsply Friadent



Керамически облицованная супраструктура из CoCrMo, гингивная маска удалена



Супраструктура с пассивной посадкой, безщелевая и ненапряжённая припасовка

